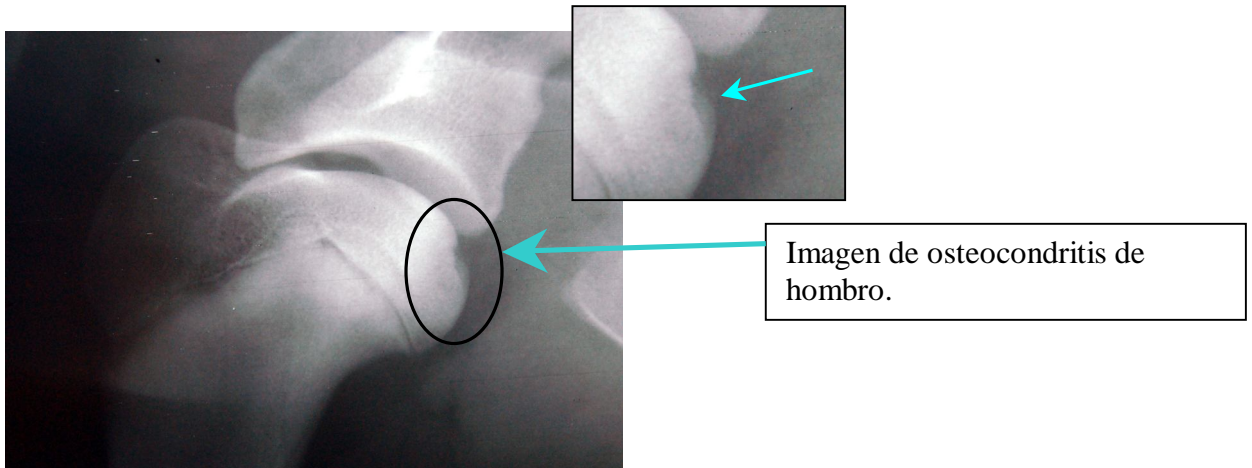
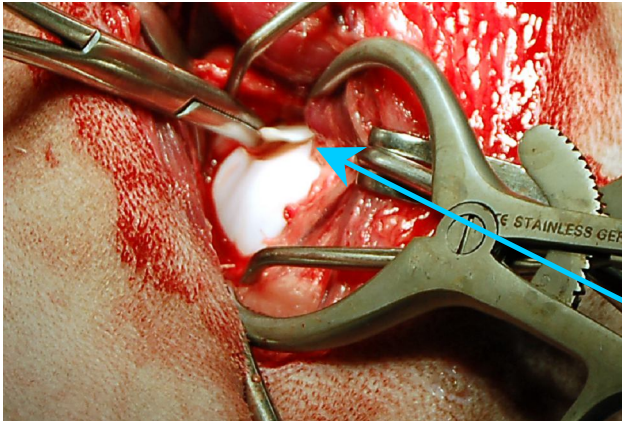


OSTEOCONDritis DISECANTE DE HOMBRO

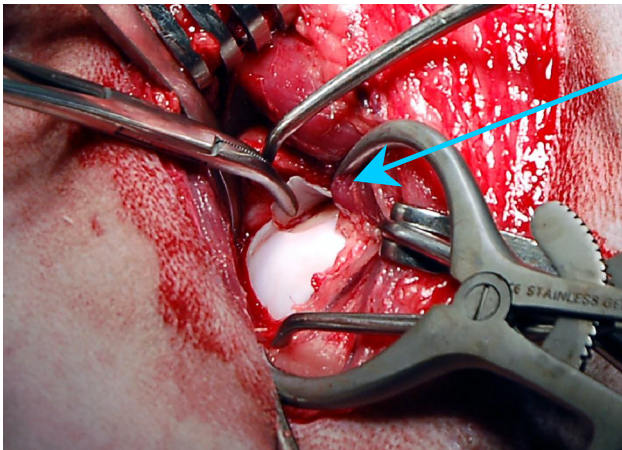
Se presenta a nuestra consulta un perro, macho, Mastín Español de 7 meses de edad, que presenta cojera de la extremidad anterior derecha. Ha sido tratado por otro veterinario con antiinflamatorios, viéndose una mejoría pero persistiendo los síntomas. A la exploración vemos dolor a la extensión y flexión del hombro. Realizamos la radiografía que presentamos a continuación. Diagnosticamos **una Osteocondritis Disecante de hombro**.



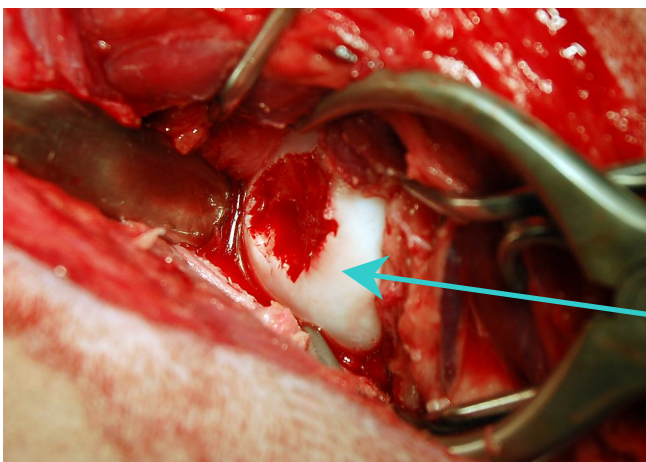
Esta lesión es típica de perros de razas grandes y gigantes y afecta más a los machos. Se produce un colgajo desprendido de cartílago articular. Las causas están todavía poco claras, aunque se sabe que dietas desequilibradas y exceso de ejercicio en edades tempranas pueden favorecer su aparición. Un porcentaje elevado de perros tienen afección bilateral, es decir afecta a los dos hombros.



Imágenes intraquirúrgicas.
Se aprecia el colgajo de
cartílago articular
desprendido.



El tratamiento consiste en la extracción del colgajo desprendido y legrado de la zona. Esto permite la cicatrización mediante la creación de fibrocartílago y evita la evolución hacia osteoartritis.



Superficie articular después
de extraer el fragmento y
legrar la zona.