

Se presenta a consulta un pit-bull de 4 años con una fractura en la extremidad anterior derecha de cúbito y radio y una fractura con minuta complicada en la extremidad posterior derecha, consecuencia de un atropello.

Se realizan radiografías previas a la cirugía que se detallan a continuación, así como la resolución de las fracturas:

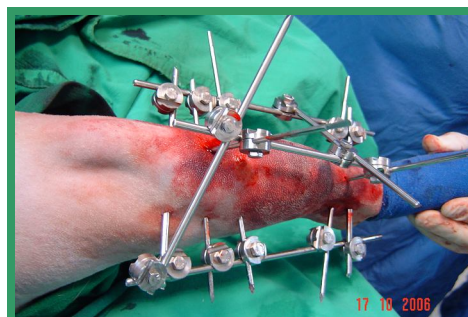
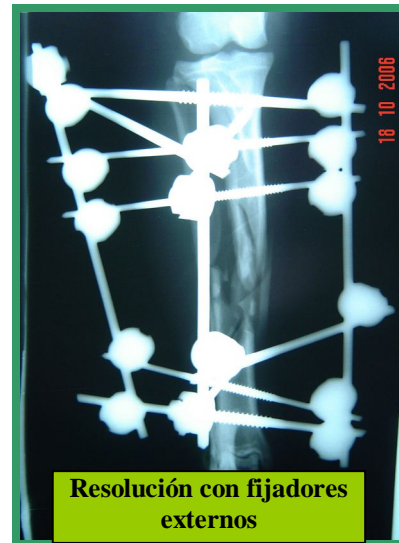
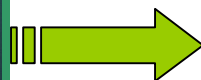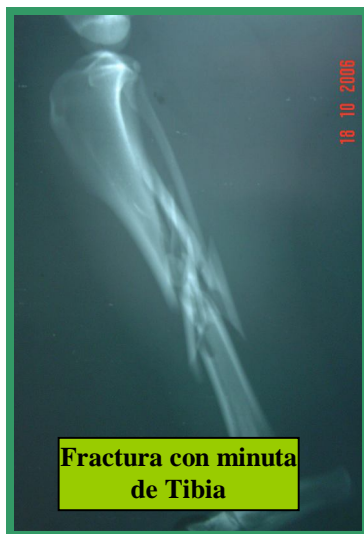

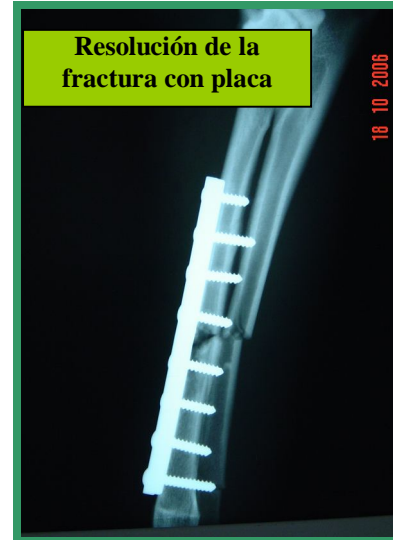
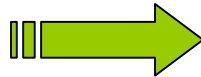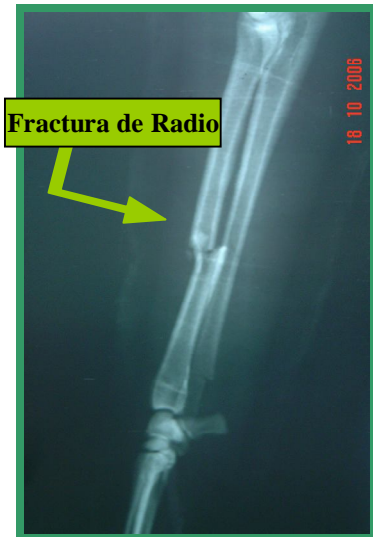Imagen del fijador externo